HORNHAUTULZERA



FLUORESCEINAUNAHME IN DER HORNHAUT

HORNHAUTULZERA

- Klinische Anzeichen – Tränenfluss, Photophobie, Blepharospasmus, konjunktivale Hyperämie, Hornhaut-trübung (durch Hornhautödem), Vaskularisierung der Hornhaut +/- anteriore Uveitis (Miosis, Aqueous Flare, Irissynechien, Veränderung der Irisfarbe, anfänglich verminderter Augeninnendruck)



Ätiologie:

- Primär – SCCED (spontaner chronischer Corneaepithel-defekt, Hornhautdegeneration, punktförmige Keratitis
- Sekundär - Strukturell (Distichiasis, Trichiasis, ektopische Zilien, Lagophthalmus, andere Lidanomalien), Fremdkörper, Trauma, viral (felines Herpesvirus), quantitative or qualitative Tränenfilmdefizite, Hornhautreizstoffe (Hitze, Rauch, Säure, Laugen), neurologische Erkrankung (neurotrophe Keratopathie, Fazialisparese)
- Bakterielle oder Pilzkeratitis erfordert wahrscheinlich eine Hornhautschädigung, um eine Kolonisation zu ermöglichen

EINFACHE HORNHAUTULZERA

Einfache, oberflächliche Ulzera sollten innerhalb von 5-7 Tagen oder früher abheilen.

Die Behandlung besteht aus unterstützender medizinischer Therapie:

1. **Topische antimikrobielle Therapie**
   - Breitspektrum, möglichst geringe epitheliale Zelltoxizität
   - **OphtaPRIME®** als Vorbehandlung in Betracht ziehen, um die antibiotische Wirkung zu erleichtern
2. **Augenpflege Gel**
   - z.B. **Remend® 0.75 CORNEA** 1-2 Tropfen zweimal täglich
3. **Analgesie**
   - Orale NSAIDs +/- Opioide
   - Topisches Atropin (0,5-1%) oder Cyclopentolat bei bei iridialem Spasmus – höchstens zweimal täglich (BID) für 1-2 Tage. Vorsicht bei kleinen Patienten wegen systemischer Nebenwirkungen. Vorsicht bei KCS (reduziert die Tränenproduktion)
   - Topische Anästhetika (epitheliotoxisch) und Kortikosteroide vermeiden (verzögerte Heilung/Hornhauteinschmelzung durch Induktion körpereigener kollagenolytischer Enzyme)
4. **Halskrause, um Selbsttrauma zu verhindern**

PROGRESSION IN GRÖSSE/TIEFE

KEINE HEILUNG IM ERWARTETEN ZEITRAUM

SCCED? KONTROLLE MIT FLUORESCEIN

KOMPLIZIERTES ULKUS

- Auf anhaltende zugrunde liegende Ätiologie prüfen und entspr. behandeln (siehe oben)
- Resistente bakterielle Infektion? Abstrich für Kultur & Antibiogramm
- Tiefes oder schmelzendes Ulkus

STROMALES ODER EINSCHMELZENDES ULKUS

- Klinisches Erscheinungsbild – trübe/gallertartige/unregelmäßige Hornhaut, Stromaverlust, variabler Schmerz, da die Sensibilität durch die erhebliche Zerstörung der Hornhaut verloren sein kann
- Stromale Kollagenolyse, verursacht durch überschüssige körpereigene und bakterielle MMPs (d.h. Kollagenase- und Proteinase-Enzyme)
- Bei bakterieller Infektion sind häufig *Pseudomonas* und *Streptococcus spp* beteiligt (Ulzera können sich auch ohne Infektion verschlechtern!)

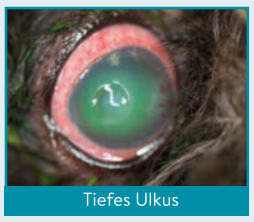
Tiefes Ulkus

- Descemetozele - fehlende Fluoresceinaufnahme im tiefsten Bereich des Ulkus (die Descemet-sche Membran des Hornhautendothels nimmt keine Färbung auf und ist die letzte verbleibende Zellschicht vor der Perforation)

Medizinische Behandlung

1. **Anti-Kollagenasen**
   - Topisches N-Acetylcystein **(Stromease®)**
   - Weitere Optionen: Serum-Augentropfen/EDTA/Tetrazykline
2. **Topische antimikrobielle Therapie**
   - Eine hausinterne Hornhautzytologie ist hilfreich (Stäbchen vs. Kokken), um die anfängliche Antibiotikawahl zu steuern, während auf Kultur und Antibiogramm gewartet wird
   - Bei Perforationsrisiko zusätzlich systemische Antibiose mit guter okulärer Penetration in Betracht ziehen (z.B. Cephalexin)
   - **OphtaPRIME®** als Vorbehandlung in Betracht ziehen, um die antibiotische Wirkung zu erleichtern
3. **Analgesie** (siehe unkompliziertes Ulkus)
4. **Vermeidung weiterer okulärer Traumata**

HINWEISE:

- Topische Behandlungen sollten anfangs alle 30-60 Minuten appliziert werden; Kontrolle des Augenzustands alle 3 Stunden (ohne Fluoresceinanfärbung). Bei Besserung nach 12-24 Std. kann die Frequenz schrittweise reduziert werden, bis eine Behandlung alle 4-6 Std. ohne Verschlechterung erreicht ist
- Verschiedene Tropfen im Abstand von 10-20 Minuten anwenden (nach Anwendung einer Salbe 30 Minuten warten). Bei Bulbusruptur keine Salbe anwenden

Chirurgische Intervention

Eine Überweisung bei Hornhautperforationsgefahr sollte erfolgen bei:

- Jedem Ulkus ≥50% der Stromatiefe
- Descemetozele
- Einem Bereich mit Keratomalazie, der sich trotz aggressiver medizinischer Behandlung vergrößert/vertieft

UNTERWANDERUNG VON FLUORESCEIN UNTER DAS EPITHEL

SCCED ULKUS
(SPONTANER CHRONISCHER CORNEAEPITHELDEFEKT)

- AKA Boxer-Ulkus / indolentes-chronisches-oberflächliches/ refraktäres Ulkus oder canine rezidivierende Erosion
- Klinische Anzeichen: siehe „Hornhautulzera" – variables Beschwerdebild, lose Epithelränder um das freiliegende Hornhautstroma (erkennbar an der Unterwanderung von Fluorescein unter das Epithel)
- Kann Wochen bis Monate bestehen bleiben
- Häufiger bei Hunden mittleren bis höheren Alters
- Brachyzephale Rassen sind überrepräsentiert

Behandlung

1. **Debridement des losen Epithels**
   - Lokalanästhesie
   - Trockenes Wattestäbchen + Grid-/Punktkeratotomie* **ODER** Diamant-Burr-Debridement*
2. **Topische antimikrobielle Therapie**
   - Einsatz von **OphtaPRIME®** als Vorbehandlung erwägen, um die antibiotische Wirkung zu erleichtern
3. **Anti-Kollagenase-Therapie in Betracht ziehen aufgrund des Risikos einer Einschmelzung (siehe unten)**
   - **Stromease®** 2 Tropfen, 3-4x täglich
4. **Analgesie** (siehe unkompliziertes Ulkus)
5. **Einsatz von Hyaluronsäure-Augengel erwägen**
   - Sorgt für Komfort und reduziert die Störung der migrierenden Hornhautepithelzellen durch den Lidschlag
   - z.B. **Remend® 0.75 CORNEA** 2x täglich
6. **Halskrause nach Bedarf**

HINWEISE:

- Kontrolle alle 7-14 Tage
- Debridement bei Bedarf alle 2-3 Wochen wiederholen oder zur oberflächlichen Keratektomie überweisen

*nicht bei Katzen (Risiko der Bildung eines Hornhautsequesters)

EINSCHMELZENDE ULZERA: RISIKOFAKTOREN

Die Keratomalazie (Hornhauteinschmelzung) entwickelt sich als Komplikation eines bestehenden Hornhautulkus und kann zu jedem Zeitpunkt nach der Diagnose auftreten. Bei jedem Ulkus, das sich in Größe oder Tiefe verschlechtert hat, sollte an eine Keratomalazie gedacht werden! Eine sekundäre bakterielle Infektion ist häufig (aber nicht immer) daran beteiligt.

Zu den Risikofaktoren für die Entwicklung einer Keratomalazie gehören:[1,2]

- Brachyzephale Konformation: bis zu 64% der einschmelzenden Ulzera bei Hunden werden bei brachyzephalen Rassen festgestellt
- Vorbestehende Erkrankung der Augenoberfläche (z. B. KCS, Lipiddegeneration, SCCED, Degeneration, Trichiasis)
- Anwendung topischer Steroide auf der Hornhaut
- Kürzliche Vollnarkose
- Begleitende systemische Erkrankung (Diabetes mellitus, Hypo-/Hyperadrenokortizismus, Hypothyreose, chronische Hauterkrankungen)
- Kürzliche Hornhautoperation (z. B. Keratotomie)
- Chemische Verletzung der Hornhaut

Weitere Überlegungen:

- Risikoulzera sollten häufiger überwacht werden (alle 24-48 Stunden)
- Eine Hornhautzytologie kann hilfreich sein, um mikroskopische Anzeichen einer Keratomalazie zu identifizieren (Neutrophile, Stäbchen, Kokken)
- Eine präventive, unterstützende Behandlung mit topischen Anti-Kollagenasen sollte bei Risikoulzera ab Tag 1 in Betracht gezogen werden (z. B. **Stromease®** 2 Tropfen, 3-4x täglich)

✚ NÜTZLICHE INFORMATIONEN

FACHINFORMATION

DÔMES PHARMA
TVM Tiergesundheit GmbH
www.domespharma.de
T +49 (30) 23 59 23 200
E kontakt@domespharma.com



ZIEL: KOMPLIZIERTE ODER GEFÄHRDETE ULZERA
STROMEASE®

- Enthält 25 mg/ml N-Acetylcystein
- Gebrauchsfertiges Anti-Kollagenase-Augentropfen in einer 5-ml-Flasche
- Keine besonderen Lagerungsanforderungen, 3 Jahre haltbar
- 2 Tropfen 3-4x täglich anwenden



ZIEL: OBERFLÄCHLICHE ULZERA
REMEND® 0.75 BIOHANCE™ CORNEA

- Enthält 0,75 % quervernetzte Hyaluronsäure
- Unterstützt die Hornhautheilung durch Erleichterung der Zellmigration
- Einfach anzuwenden, 3-ml-Tropfflasche
- 1-2 Tropfen 2x täglich anwenden, nach Bedarf

STROMEASE® UND REMEND® SIND TEIL DER OPHTHALMOLOGIE RANGE. MEHR ERFAHREN SIE UNTER **DOMESPHARMA.DE**

Reference: 1. Tsvetanova, A., Powell, R. M., Tsvetanov, K. A., Smith, K. M., & Gould, D. J. (2021). Melting corneal ulcers (keratomalacia) in dogs: A 5-year clinical and microbiological study (2014-2018). Veterinary ophthalmology, 24(3), 265–278 **2.** Guyonnet, A., Desquilbet, L., Faure, J., Bourguet, A., Donzel, E. and Chahory, S. (2020), Outcome of medical therapy for keratomalacia in dogs. J Small Anim Pract, 61: 253-258

DÔMES PHARMA