DÔMES PHARMA

DIE BEHANDLUNG VON **HORNHAUTULZERA** BEI KATZEN

Ein Praxisleitfaden für TierärztInnen



WUSSTEN SIE SCHON?

Bei der Behandlung kornealer Ulzera sind Katzen nicht einfach kleine Hunde.

Obwohl ulzerative Keratitiden häufige Vorstellungsgründe in der Tierarztpraxis sind, weisen feline Patienten eigene spezifische Ätiologien, diagnostische Erwägungen und Behandlungsanforderungen auf.

Zu verstehen, wie sich Katzen von anderen Spezies unterscheiden, ist der Schlüssel zu einer erfolgreichen Behandlung.

Fräsen oder nicht Fräsen?

Diamantfräsen und gitter- oder punktförmige Keratotomien sind bei Katzen kontraindiziert und sollten vermieden werden.

Anders als Hunde, bekommen Katzen keine SCCEDs.

Persistierende oder nicht heilende Ulzera bei Katzen sollten zu einer genaueren Suche nach einer zugrunde liegenden Ursache veranlassen.

Von einer FHV-1 Infektion ausgehen, bis das Gegenteil bewiesen ist.

FHV-1 betrifft bis zu 97% der Katzen und ist somit einer der wichtigsten Ursachen für feline Ulzera[1]

STRESS SPIELT EINE ROLLE

Er verschlimmert FHV-1, erschwert die Augenuntersuchung und hält Besitzer davon ab, tierärztliche Hilfe in Anspruch zu nehmen.

Bonqat®, zugelassen als Anxiolytikum für Katzen, kann helfen, den Untersuchungsgang entspannter zu gestalten.



HORNHAUTULZERA

Hornhautulzera sind definiert als Defekte des Hornhautepithels mit Freilegung des Stroma

Häufige Ursachen kornealer Ulzera bei Katzen sind:

- **Traumata wie Kratzer oder Fremdkörper**
- **Fehlstellung von Augenlidern oder Wimpern, z.B. Entropium, Trichiasis**
- **Feline Herpesvirus (FHV-1) Infektion**
- **Fazialisparese / Trauma des N. facialis**
- **Korneasequester**
- **Trockenes Auge oder insuffiziente Tränenfilmzusammensetzung**
- **Brachyzephale Kopfform und in der Folge z.B. Expositionskeratitis**

EINFACHE VS. KOMPLIZIERTE ULZERA

Eine erfolgreiche Behandlung beruht auf der Unterscheidung zwischen einfachen und komplizierten Ulzera sowie darauf, zu erkennen, wann zugrunde liegende Ursachen eine zusätzliche Behandlung erfordern.

Ulcera werden anhand ihrer Tiefe und Heilungsdauer als «einfach» oder «kompliziert» klassifiziert

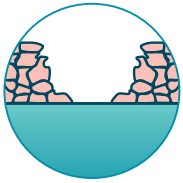

EINFACHES ULKUS

Definition: Ein epitheliales Ulkus, das innerhalb von 5-7 Tagen abheilt.[2]

Die Behandlung erfolgt üblicherweise durch topische Medikamente und zielt auf eine Unterstützung der Heilung des Epithels sowie der Vermeidung von Komplikationen ab.



TIEFES STROMALES ULKUS

Definition: Jedes Ulkus, das über die Epithelschicht hinausreicht und/oder nicht innerhalb von 7 Tagen abheilt.

Es entsteht häufig aus einfachen Ulzera. Daher muss die Behandlung entsprechend angepasst werden.

HORNHAUTULZERA BEI KATZEN: EINE KURZÜBERSICHT



VOLLSTÄNDIGE KLINISCHE & OPHTHALMOLOGISCHE UNTERSUCHUNG
inkl: STT, Fluoresceinprobe, Tränenfilmaufreißzeit (TFBUT)

↓

EINFACHES ULKUS FESTGESTELLT:

- Topisches Breitspektrumantibiotikum, z.B. Chloramphenicol*
- **Remend® CORNEA 0.75** zur Unterstützung der Reepithelisierung
- Analgesie, z.B. systemische NSAIDs
- Verhindern von selbstverletzendem Verhalten (Halskragen)

ABGEHEILT

KOMPLIZIERT

NICHT HEILENDES OBERFLÄCHLICHES ULKUS
(nicht innerhalb von 5-7 Tagen abgeheilt)

↓

ERNEUT AUF ZUGRUNDE LIEGENDE URSACHEN PRÜFEN:
z.B.: Entropium, Tränenfilmstörung (siehe "häufige Ursachen")

INFEKTION MIT FHV-1 IN BETRACHT ZIEHEN UND START EINER ERGÄNZENDEN ANTIVIRALEN THERAPIE:
Mögliche Therapieoptionen sind orales Famciclovir*, topisches Ganciclovir* bzw. Cidofovir*.

FORTSCHREITEN ZU EINEM STROMALEN/EINSCHMELZENDEN ULKUS

↓

INTENSIVE MEDIKAMENTÖSE THERAPIE UND/ODER CHIRURGISCHE STABILISIERUNG

- Topisches Antibiotikum, idealerweise nach Zytologie und/oder Kultur Antibiogramm
- Topischer Kollagenasehemmer, z.B. **Stromease®**
- Wirksame systemische Analgesie
- Topisches Cycloplegikum, z.B. Atropin
- Prävention von Selbsttrauma
- Erneute Überprüfung möglicher zugrunde liegender Ursachen

Indikationen für OP /Überweisung:
>50% Stromaverlust, Descemetozele, Perforation, fortschreitende Keratomalazie



STT: Schirmer Tear Test, TFBUT: Tear Film Break Up Time

FELINES HERPESVIRUS (FHV-1)

Nach der Primärinfektion etabliert FHV-1 eine Latenz in den Trigeminusganglien und kann als Reaktion auf Stressoren oder durch Anwendung von Kortikosteroiden reaktiviert werden.

Dendritische Ulzera sind pathognomonisch für FHV-1 und können zu größeren, persistierenden Ulzera konfluieren.



DENDRITISCHES ULKUS

© A. Bartolo - Digital Academy by Dômes Pharma

Die zusätzliche Therapie mit Virostatika ist die tragende Säule bei der Behandlung einer aktiven Infektion

Das Absetzen von Kortikosteroiden und Stressminimierung sind ebenso wichtig wie die Abwägung des Behandlungsbedarfs gegen den potenziellen Stress, den das Handling verursacht.

STROMALE & EINSCHMELZENDE ULZERA

Stromale Ulzera entstehen gewöhnlich durch das Fortschreiten einfacher Ulzera infolge erhöhter Kollagenseaktivität, die zur Zerstörung des kornealen Stromas führt.
Ein rascher Abbau wird als "Keratomalazie" oder "Einschmelzung" bezeichnet.

Stromale und einschmelzende Ulzera sind ophthalmologische Notfälle; eine medikamentöse Intensivtherapie und/oder chirurgische Stabilisierung ist erforderlich

Die Behandlung richtet sich gegen weiteren Stromaverlust und zielt auf den Erhalt der Hornhautintegrität.

Eine Vorhersage, welche einfachen Ulzera bis zu einer stromalen Beteiligung fortschreiten, ist bisweilen schwierig. Obwohl die Evidenz bei Katzen begrenzt ist, sind mehrere klinische Faktoren bekannt dafür, das Risiko einer Ulkusprogression zu erhöhen.

Risikofaktoren für das Fortschreiten eines Ulkus: [1,3]

- Sekundäre bakterielle Infektion, z.B. *Pseudomonas* spp.
- FHV-1 Infektion
- Topische Steroide
- Brachycephale Konformation
- Tränenfilmstörung
- Kürzlich erfolgte Narkose/OP
- Chemische Verletzungen
- Systemische Erkrankungen, z.B. Diabetes

Behandeln Sie Ulzera bei einem Patienten mit einem dieser Risikofaktoren ab Tag 1 intensiv

WEITERE INFORMATIONEN

Dômes Pharma unterstützt Sie mit einer Reihe von Informationsmaterialien und -ressourcen.

FÜR TIERÄRZTE

- Leitfaden zum Hornhautulkus
- Ophtha-Videos
- Lunch & Learns
- Regelmäßige Webinare

FÜR TIERHALTER

- Hornhautgeschwüre: Was Sie wissen sollten

Scannen Sie den QR Code um domespharma.de für weitere Informationen zu besuchen

ZUR UNTERSTÜTZUNG IHRER FELINEN PATIENTEN

Fachinformation





Fachinformation



References: 1. Hartley, Claudia. "Aetiology of corneal ulcers: assume FHV-1 unless proven otherwise." (2010): 24-35.2. Maggs, D J. (2018). "Diseases of the Cornea and Sclera." In Slatter's Fundamentals of Veterinary Ophthalmology 6th Edition, by D J Maggs, et al, 213-253. St Louis, Missouri: Elsevier. 3. Tsvetanova, Agata, et al. "Melting corneal ulcers (keratomalacia) in dogs: a 5 year clinical and microbiological study (2014–2018)." Veterinary Ophthalmology 24.3 (2021): 265-278.

Dômes Pharma - TVM Tiergesundheit GmbH | Reuchlinstraße 10 – 11 | 10553 Berlin | Tel: +49 (30) 23 59 23 200 | kontakt@domespharma.com | www.domespharma.de